

DOI:10.19296/j.cnki.1008-2409.2023-01-020

· 临床研究 ·

· CLINICAL RESEARCH ·

小切口复位 Tight Rope 纽扣钢板内固定治疗 Rockwood III型肩锁关节脱位的效果观察^①

刘广华^②, 王 振^③, 王建建, 王富民

(联勤保障部队第九八八医院骨外科, 河南 郑州 450000)

摘要 目的:探讨小切口复位 Tight Rope 纽扣钢板内固定治疗 Rockwood III型肩锁关节脱位的效果。方法:选取 89 例 Rockwood III型肩锁关节脱位患者,按照随机数字表法将其分为两组。对照组 44 例,采用锁骨钩钢板内固定术,观察组 45 例,采用小切口复位 Tight Rope 纽扣钢板内固定术,观察两组手术相关指标、肩关节功能、疼痛程度、创伤应激指标及并发症发生率。结果:观察组手术相关指标优于对照组,术中出血量少于对照组,差异有统计学意义($P<0.05$);术后 1 d,观察组 CMS 各维度得分高于对照组($P<0.05$);术后 1 d、3 d、7 d,观察组 VAS 评分均低于对照组($P<0.05$);术后,两组 Cor、ACTH 均升高,且观察组低于对照组($P<0.05$);观察组并发症发生率 6.67% 低于对照组 20.45% ($P<0.05$)。结论:小切口复位 Tight Rope 纽扣钢板内固定治疗 Rockwood III型肩锁关节脱位,减少手术创伤,缩短手术时间,减轻疼痛,安全性较好。

关键词: Tight Rope 纽扣钢板; Rockwood III型; 肩锁关节脱位; 创伤应激

中图分类号: R684.7

文献标志码: A

文章编号: 1008-2409(2023)01-0102-06

Effect observation of small incision reduction Tight Rope button plate internal fixation in the treatment of Rockwood III acromioclavicular dislocation^①

LIU Guanghua^②, WANG Zhen^③, WANG Jianjian, WANG Fumin

(Dept. of Orthopedic Surgery, the 988th Hospital of the People's Liberation Army Joint Logistic Support Force, Zhengzhou 450000, China)

Abstract Objective: To investigate the effect of small incision reduction Tight Rope button plate internal fixation on patients with Rockwood III acromioclavicular dislocation. Methods: 89 cases of patients with Rockwood III acromioclavicular dislocation were randomized into two groups according to the table of random digit. 44 cases in the control group received clavicular hook plate internal fixation, while another 45 cases in the observation group adopted small incision reduction Tight Rope button plate internal fixation.

① 基金项目:2021 年度军事训练伤防治研究任务(21XLS27)。

② 第一作者简介:刘广华,本科,主治医师,研究方向为骨科创伤与骨关节。

③ 通信作者:王振, E-mail: liuaguhua@163.com。

The operative related indexes, shoulder joint function, pain degree, traumatic stress indexes and complication rate were observed between patients in the two groups. Results: The operation related indexes in the observation group were better than those in the control group, and the amount of intraoperative blood loss was less than that in the control group, the differences were statistically significant ($P < 0.05$). After operation, CMS scores in the observation group were higher than those in the control group ($P < 0.05$); the VAS score of the observation group was lower than that of the control group after 1 d, 3 d, 7 d of surgery ($P < 0.05$). One day after operation, Cor and ACTH in both groups was increased, and those in the observation group was lower than those in the control group ($P < 0.05$). The complication rate of the observation group was 6.67%, lower than 20.45% of the control group ($P < 0.05$). Conclusion: Small incision reduction Tight Rope button plate internal fixation in the treatment of Rockwood III acromioclavicular dislocation can decrease the surgical trauma, shorten the surgical time, reduce the degree of pain and its security is better.

Keywords: Tight Rope button plate internal fixation; Rockwood III; acromioclavicular dislocation; traumatic stress

肩锁关节脱位多由运动或车祸所致, Rockwood III型为其常见分型, 因其肩、喙锁韧带完全断裂, 常导致锁骨远端垂直水平面失稳, 影响肩关节活动^[1]。目前, 手术仍是治疗 Rockwood III型肩锁关节脱位的主要方式。锁骨钩钢板内固定术是临床常用方法, 其所采用的锁骨钢板形状与锁骨相似, 可与锁骨形成良好固定, 有效复位肩锁关节, 但该方式所使用的锁骨钢板钩易导致肩锁关节活动受限, 致使患者在肩关节微动时因肩锁关节生物力学环境改变而引起关节疼痛, 影响预后恢复^[2]。小切口复位 Tight Rope 纽扣钢板内固定术中采用的纽扣钢板可直接锁定固定位置, 防止固定物断裂, 减少肩峰撞击, 避免肩关节疼痛, 将其用于该疾病治疗可能会更有效。基于此, 本研究将探讨小切口复位 Tight Rope 纽扣钢板内固定治疗 Rockwood III型肩锁关节脱位患者的效果。

1 资料与方法

1.1 一般资料

选取 2020 年 8 月至 2022 年 6 月在联勤保障部队第九八八医院接受治疗的 89 例 Rockwood III型肩锁关节脱位患者, 将其随机分为对照组 44 例和观察组 45 例。对照组男 27 例, 女 17 例; 年龄 35~65 岁, 平均(49.2±3.2)岁; 受伤至就诊时间 1~6 h, 平均(4.2±0.5)h;

患侧: 左侧 17 例, 右侧 21 例, 双侧 6 例; 合并症: 糖尿病 14 例, 高血压 11 例, 风湿性关节炎 6 例, 慢性阻塞性肺疾病 7 例; 微型营养评分(MNA) 22~27 分, 平均(24.6±1.5)分; 体质量指数(BMI) 19~23 kg/m², 平均(21.7±0.5)kg/m²。观察组男 25 例, 女 20 例; 年龄 34~65 岁, 平均(49.3±3.2)岁; 受伤至就诊时间 1~6 h, 平均(4.2±0.5)h; 患侧: 左侧 21 例, 右侧 19 例, 双侧 5 例; 合并症: 糖尿病 13 例, 高血压 10 例, 风湿性关节炎 8 例, 慢性阻塞性肺疾病 5 例; 微型营养评分(MNA) 22~27 分, 平均(24.6±1.4)分; 体质量指数(BMI) 19~23 kg/m², 平均(21.8±0.6)kg/m²。两组一般资料比较, 无统计学差异($P > 0.05$), 具有可比性。本研究获得联勤保障部队第九八八医院医学伦理委员会批准。

纳入标准: 符合肩锁关节脱位的诊断标准^[3]; 为首次发生; Rockwood 分型为 III型; 患者及家属了解本研究并签署知情同意书。

排除标准: 脱位时间超过 3 周的陈旧性关节; 合并严重感染; 患肢完全瘫痪。

1.2 方法

对照组采用锁骨钩钢板内固定术。取患者于仰卧位, 头偏向健侧, 患侧抬高 25°, 并于肩下垫一三角枕, 用记号笔勾勒肩锁关节及喙突, 予以颈丛+臂丛麻醉, 常规消毒手术区域, 并放置无菌巾。使用皮刀

自锁骨上缘内侧沿喙突尖端做一 8 cm 弧形切口,用电刀切开并剥离皮下筋膜,以暴露肩锁关节。仔细检查关节盘是否发生断裂,适当清除关节间隙内纤维组织。之后,进行手动解剖复位,肩锁关节处用 3.5 mm 克氏针暂时进行固定,用无菌纱布覆盖手术区域,并用 C 臂 X 光机透视患侧肩锁关节以观察其复位情况,还原良好后,用 2-0 可吸收线对其喙锁、肩锁韧带进行修复,并根据肩锁关节角度选择合适长度锁骨钩钢板进行预弯处理,使其钩段靠近肩峰。解剖复位后,再次使用 C 臂 X 光机透视患侧肩锁关节及钢板位置,探查钢板预弯合适度及是否有冲击迹象。如果复位良好,则依次进行钻孔测深,并拧入锁定长度、直径适当的螺钉,再以 C 臂 X 光机对其肩关节进行复位探查,若还原效果良好,则用大量碘伏、0.9% 氯化钠无菌水溶液反复冲洗伤口以完全止血,逐层缝合伤口,局部加压包扎,用绷带将患肢 90° 悬吊在胸前,手术完成。

观察组采用微小切口复位 Tight Rope 纽扣钢板内固定术。体位、麻醉同对照组,麻醉起效后,在 C 臂 X 光机透视下使用细导针于锁骨远端前后边缘对喙突内外边界进行定位,之后,于喙突至锁骨间间隙处行一 0.8~1.0 cm 切口,剥离锁骨远端骨膜,将 2.0 mm 克氏针从锁骨临时插入喙突基底部,在正位和 Y 位观察肩胛骨。在确定导针位置符合要求后,用 4.5 mm 空心钻钻孔锁骨远端以扩大骨管,用 3.7 mm 钻头钻孔喙突,之后拔出克氏针,并将套筒保留为通道;从锁骨远端骨隧道到喙突骨隧道放置一块尺寸合适的 Tight Rope 纽扣钢板,拉动预留尾线,翻转喙突下纽扣钢板使其靠近喙突基底部,逐渐拧紧预留的人工韧带钢丝环,将纽扣钢板固定在锁骨

远端,调整线张力、复位肩锁关节并打结。使用 C 臂 X 光机透视钢板内固定位置是否牢固,活动患肢看肩锁关节是否稳定,之后修复肩锁韧带,逐层缝合切口。

两组手术均由同一组医生执行,且术后均持续观察至患者出院,并于院外随访 6 个月。

1.3 观察指标

①手术相关指标:术期记录两组手术时间、切口长度及术中出血量,术后统计住院、恢复工作时间。②肩关节功能:术前、随访结束后,分别采用 CMS 评分^[4]进行评估,该量表包括疼痛(0~15 分)、日常生活活动(0~20 分)、主动活动范围(0~40 分)、肌力(0~25 分)4 个维度,得分越高肩功能越好。③疼痛程度:于术后 1 d、3 d、7 d 分别采用 VAS 评分^[5]进行评估,总分 10 分,得分越高疼痛越剧烈。④创伤应激指标:术前、术后 1 d,分别采集患者空腹静脉血 3 ml,离心后取血清,采用 ELISA 检测 Cor 及 ACTH 水平。⑤并发症发生情况:肩峰下撞击综合征、神经及血管损伤、关节僵硬、感染、松动、脱位、关节炎等。

1.4 统计学方法

采用 SPSS 22.0 软件分析数据,计数资料以 n 、% 表示,采用 χ^2 检验;计量资料以 $(\bar{x} \pm s)$ 表示,采用 t 检验。 $P < 0.05$ 表示差异具有统计学意义。

2 结果

2.1 手术相关指标

观察组手术时间、住院时间、恢复工作时间、切口长度均短于对照组,观察组术中出血量少于对照组,差异均具有统计学意义($P < 0.05$),见表 1。

表 1 两组手术相关指标比较($\bar{x} \pm s$)

组别	n	手术时间(min)	切口长度(cm)	术中出血量(ml)	住院时间(d)	恢复工作时间(周)
观察组	45	78.34±4.35	0.91±0.23	27.84±5.82	11.92±0.85	14.49±1.81
对照组	44	80.54±4.31	3.01±0.86	31.08±5.79	12.46±0.91	15.04±1.67
t		2.397	15.659	2.633	2.892	3.494
P		<0.05	<0.05	<0.05	<0.05	<0.05

2.2 肩关节功能

对照组,差异具有统计学意义($P<0.05$),见表 2。

随访结束后,观察组 CMS 各维度得分均高于对

表 2 两组肩关节功能比较 ($\bar{x}\pm s$,分)

组别	n	疼痛		日常生活活动		主动活动范围		肌力	
		术前	随访结束后	术前	随访结束后	术前	随访结束后	术前	随访结束后
观察组	45	4.27±0.71	10.26±1.57*	8.42±1.26	15.27±1.34*	18.82±2.28	32.05±2.53*	12.61±1.34	20.54±1.72*
对照组	44	4.32±0.83	9.25±1.48*	8.54±1.23	14.47±1.41*	18.86±2.29	30.54±2.67*	12.65±1.27	19.34±1.79*
t		0.305	3.124	0.455	2.743	0.083	2.737	0.145	3.224
P		>0.05	<0.05	>0.05	<0.05	>0.05	<0.05	>0.05	<0.05

与术前比较,* $P<0.05$

2.3 疼痛程度

术后 1 d、3 d、7 d,观察组 VAS 评分均低于对照组,差异具有统计学意义($P<0.05$),见表 3。

2.4 创伤应激指标

术后 1 d,两组 Cor、ACTH 均升高,但观察组低于对照组,差异具有统计学意义($P<0.05$),见表 4。

表 3 两组疼痛程度比较($\bar{x}\pm s$,分)

组别	n	术后 1 d	术后 3 d	术后 7 d
观察组	45	6.11±1.64	2.56±0.67	0.94±0.22
对照组	44	7.23±1.57	3.01±0.64	1.38±0.31
t		3.291	3.240	7.707
P		<0.05	<0.05	<0.05

表 4 两组创伤应激指标比较($\bar{x}\pm s$,pg/ml)

组别	n	Cor		ACTH	
		术前	术后 1 d	术前	术后 1 d
观察组	45	199.61±21.32	251.76±25.67*	56.37±6.65	70.32±9.54*
对照组	44	199.54±21.28	264.83±25.52*	56.41±6.62	77.29±9.48*
t		0.016	2.409	0.028	3.457
P		>0.05	<0.05	>0.05	<0.05

与术前比较,* $P<0.05$

2.5 并发症发生率

术后,观察组发生肩峰下撞击综合征、感染、松动各 1 例,发生率为 6.67%(3/45);对照组发生肩峰下撞击综合征 5 例,感染、松动各 2 例,发生率为 20.45%(9/44),观察组并发症发生率低于对照组,差异具有统计学意义($\chi^2=4.417,P<0.05$)。

2.6 病例结果

病例 1,男,63 岁,肩锁关节脱位并喙突骨折(3 度),行肩锁关节脱位切开复位锁骨钩钢板内固定术治疗,见图 1、图 2。

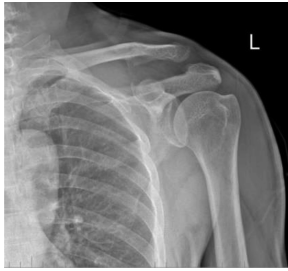


图 1 肩锁关节脱位并喙突骨折(3 度)

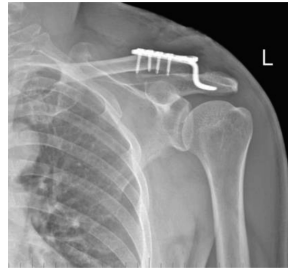


图 2 行肩锁关节脱位切开复位锁骨钩钢板内固定术

病例 2,男,42 岁,肩锁关节脱位(3 度),行肩锁关节脱位微小切开复位 Tight Rope 纽扣钢板内固定术治疗,见图 3、图 4。

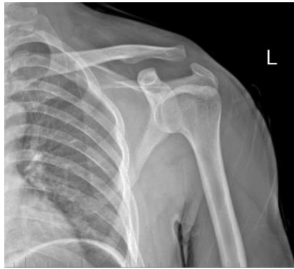

图 3 肩锁关节脱位(3 度)

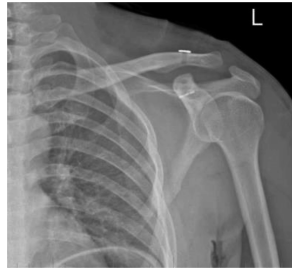


图 4 行肩锁关节脱位微小切开复位 Tight Rope 纽扣钢板内固定术

3 讨论

Rockwood III 型肩锁关节脱位是肩部常见损伤,其治疗要求解剖复位与肩锁关节的稳定重建,以促进患者术后早期恢复活动^[6]。锁骨钩钢板内固定具有强效的抗扭曲能力,可利用其自身杠杆原理维持复位后肩锁关节垂直水平稳定,有助于加速关节韧带愈合,促进肩关节功能恢复,但该方式在术中所使用的锁骨钢板钩邻接肩峰下缘,易影响锁骨正常运动,且部分患者在肩关节内旋时会导致肩胛骨与钩部碰撞,继而引发疼痛,进一步限制肩关节活动^[7]。小切口复位 Tight Rope 纽扣钢板内固定术主要利用 X 光机在喙突与锁骨隧道下置入纽扣钢板,符合肩锁关节解剖结构,可有效解决肩关节上下水平脱位,减轻患者疼痛感,将其用于肩锁关节脱位患者值得研究。

本研究结果显示,与对照组相比,观察组切口小,手术时间、住院时间及恢复工作时间均较短,术中出血量更少,并发症发生率更低,提示小切口复位 Tight Rope 纽扣钢板内固定具有良好的手术效果,且促进术后恢复。其原因可能为:肩锁部生理组织解剖结构复杂,其内静脉壁较薄,动脉血管分支繁多,且头静脉穿过肩部三角肌胸大肌沟,主要在喙突尖端下方延伸,而臂丛神经血管处于喙突内下方^[8]。因此,喙突基部以上的切口相对安全。小切口复位 Tight Rope 纽扣钢板内固定主要于喙突至锁骨间间隙进行,其切口仅为 1 cm,可避免大量软组织剥离,减小斜方肌筋膜损伤,以避免手术出血导致的术区视野受限,从而简化操作,缩短手术时间,降低术后感染风险。同时,该手术主要在喙突基底中心行克氏针固定,位于锁骨正下方,符合正常喙锁韧带下端正常分布,可增大牵拉力强度,减少线袢水平向前分力,保持锁骨远端横向稳定;加之喙突基部相对较宽,该部分骨骼相对坚固,可承受比喙突体更大应力,有效减少因骨磨损导致纽扣脱落而引起的关节感染、松动及应力骨折,进一步降低并发症的发生率^[9]。

本研究结果显示,相比于对照组,观察组 CMS 各维度得分均更高,提示小切口复位 Tight Rope 纽扣钢板内固定有利于 Rockwood III 型肩锁关节脱位患者术后肩关节功能恢复。其原因可能为:喙锁韧带是上肢悬吊系统,当其发生韧带断裂极易造成肩锁关节脱位,影响肩关节稳定性。Tight Rope 纽扣钢板是治疗肩锁关节脱位的专用设计材料,其内所含有的超高分子量聚乙烯纤维可为关节提供强大的机械弹性固定,于关节镜下使用该方法施行喙锁韧带解剖重建,可有效避免肩关节上下水平脱位,复位肩锁关节解剖结构,维持关节生物力学稳定性,促进肩关节恢复^[10]。同时,该 Tight Rope 钢板只需 3.7 mm 钻头钻孔,使得钻孔后喙突骨质可正常保留,避免动脉分支损伤;线环长度可依据复位要求进行自由调整,并及时进行反向锁定;尾线较长,便于穿过骨隧道进行锁骨钢板安装,以重建肩关节,减少关节负荷,维持肩锁关节力学平衡,促进肩关节早期功能恢复^[11]。此外,厚肩胛下肌位于喙突基部下出口

处,可将前神经血管分离,其喙突基部主要由锁骨孔、喙锁间隙和喙突孔相连接以形成完整直行通道^[12]。而纽扣钢板主要在通道中进行,不会对喙突下血管神经造成损坏,不影响肩关节功能恢复。

Cor、ACTH 可用于实时反映创伤应激程度,当创伤应激得到有效控制时,其表达水平会逐渐降低^[13]。本研究结果显示,与对照组相比,观察组术后 1 d、3 d、7 d,VAS 评分更低,术后 1 d,Cor、ACTH 水平更低,提示小切口复位 Tight Rope 纽扣钢板内固定有利于减轻患者疼痛,减少术后应激反应。究其原因可能为:该手术切口较小,符合生物学原则,故术后创伤应激程度较低;且纽扣钢板利用纤维金属丝环所进行的喙锁韧带重建,可将锁骨、喙突相连接,其力矩小,钢板轴承负载应力较低,固定后不会因肩峰撞击而产生疼痛,从而减少疼痛刺激,降低患者疼痛反应。

综上所述,小切口复位 Tight Rope 纽扣钢板内固定切口较小,可减少 Rockwood III 型肩锁关节脱位患者手术创伤,缩短手术时间,减轻疼痛程度,有效控制创伤应激,降低并发症发生率,促进术后肩功能恢复。

参考文献:

- [1] 白晓东, 安明, 宋朝晖, 等. 3 种方式治疗 Rockwood III 型肩锁关节脱位的临床疗效分析[J]. 中国微创外科杂志, 2020, 20(12): 1093-1099.
- [2] 王天刚, 高义斌, 魏艳辉, 等. TightRope 钢板与锁骨钩钢板内固定术治疗 Rockwood III 型肩锁关节脱位疗效比较[J]. 新乡医学院学报, 2020, 37(4): 378-381.
- [3] 黄高, 王金华, 孔建中. 肩锁关节脱位的诊断与治疗[J]. 创伤外科杂志, 2012, 14(4): 369-372.
- [4] 田子睿, 姚敏, 王拥军, 等. 中文版 Constant-Murley 肩关节评分量表的研制与应用[J]. 中医正骨, 2019, 31(5):

20-21, 25.

- [5] 孔祥喆, 谢庆云, 黄鹏. 三明治式带线锚钉修复喙锁韧带联合锁骨钩钢板治疗肩锁关节脱位[J]. 西部医学, 2020, 32(8): 1166-1169.
- [6] 李平, 马创, 艾合买提江·玉苏甫. 锁扣带袢双钛板内固定治疗 Rockwood III 型急性肩锁关节脱位[J]. 中国骨与关节损伤杂志, 2022, 37(2): 158-160.
- [7] 胡亮, 陈肖松, 程迅生, 等. 重建喙锁及肩锁韧带联合锁骨钩钢板治疗 Rockwood III 型肩锁关节脱位的效果[J]. 安徽医学, 2020, 41(2): 175-177.
- [8] 钟浩博, 刘伟乐, 刘正蕊, 等. 三重带袢钢板技术治疗新鲜 Rockwood III 型肩锁关节脱位手术创伤与临床疗效相关性研究[J]. 中华肩肘外科电子杂志, 2020, 8(4): 327-334.
- [9] 樊盛, 肖娜, 王俊峰, 等. “双尾翼”锁扣带袢钛板与锁骨钩钢板内固定治疗 Rockwood III 型肩锁关节脱位的疗效比较[J]. 中国骨与关节损伤杂志, 2022, 37(7): 734-736.
- [10] 高飞, 江涛. 关节镜下带袢双钛板 TightRope 置入治疗肩锁关节脱位的疗效分析[J]. 中华骨与关节外科杂志, 2020, 13(8): 658-662.
- [11] 刘勇, 朱义用. 微小切口复位 Tight Rope 纽扣钢板内固定治疗急性 Rockwood III 型肩锁关节脱位的疗效分析[J]. 中华解剖与临床杂志, 2021, 26(1): 98-102.
- [12] JIANG H T, TONG J L, SHEN L P, et al. Clinical outcomes of arthroscopy-assisted modified triple endobutton plate fixation in rockwood type III acute acromioclavicular joint dislocation: a retrospective study[J]. Orthop Surg, 2022, 14(10): 2436-2446.
- [13] 邓小波, 林民贵, 胡海波. 小切口 Tightrope 系统在肩锁关节脱位中的疗效及对创伤应激的影响[J]. 中外医学研究, 2021, 19(23): 14-17.

[收稿日期: 2022-09-13]

[责任编辑: 郭海婷 英文编辑: 阳雨君]